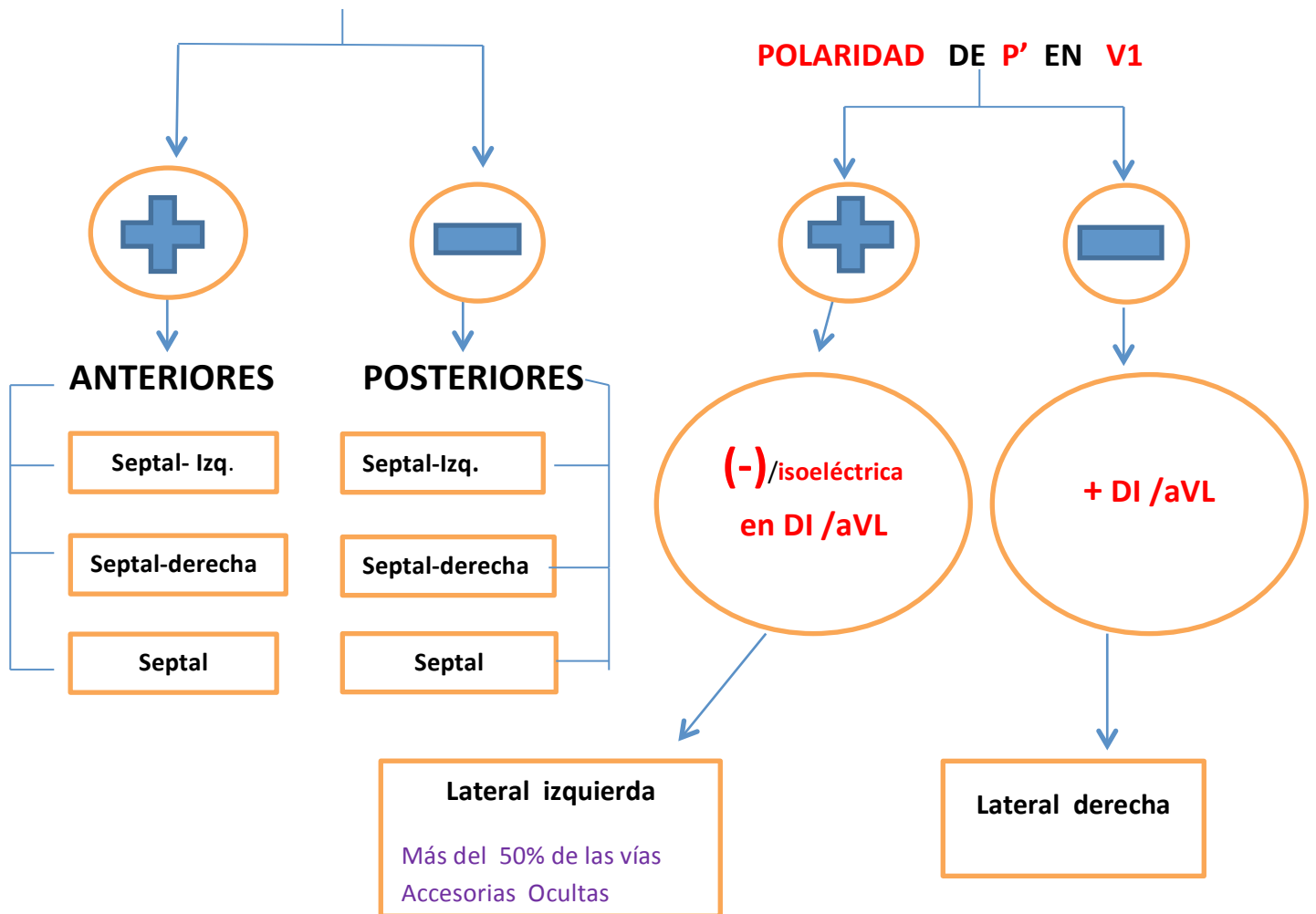


Reentrada Ortodrómica

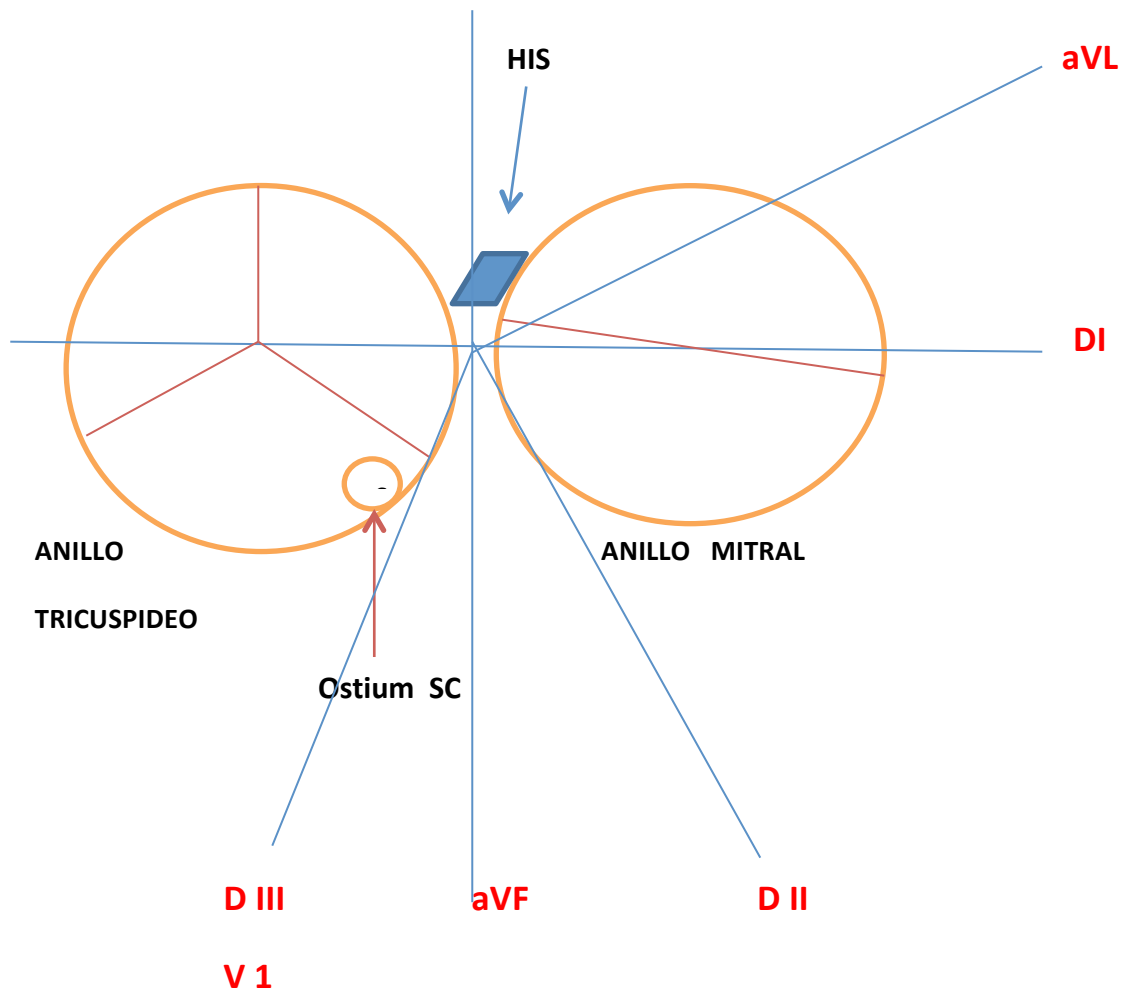
$RP' < P'R$

- 1) SIEMPRE RELACION 1:1
- 2) ALTERNANCIA QRS **FRECUENTE**
- 3) INFRADESNIVEL ST **FRECUENTE** (> 3 mm en 5 ó más derivaciones de las 12)
- 4) SUPRAST EN aVR **FRECUENTE** (motivo: activación atrial retrógrada)
- 5) PROLONGACION DEL CICLO CUANDO HAY BLOQUEO DE RAMA IPSILATERAL, alrededor de 35-50 mseg. (sin cambios cuando es contralateral)
- 6) Terminación de la taquicardia con complejo QRS **MUY FRECUENTE**
- 7) TENER EN CUENTA LAS DERIVACIONES: **DI-DII-DIII-aVF -aVL y V1**

Para VER **POLARIDAD** DE ONDA **P'** EN **DII – DIII – aVF**



ESQUEMA DE LOS ANILLOS VALVULARES AURICULOVENTRICULARES



MANIFESTACIONES CLINICAS

Generalmente sintomáticas por palpitations de comienzo abrupto referidas casi siempre al precordio y rara vez mareos, síncope, angor o insuficiencia cardíaca; casi siempre interrumpidas por maniobras vagales y con adenosina. Frecuentes crisis poliúricas posttaquicardia. Se sugiere registrar ECG a 50 mm/seg. (Separa las ondas y favorece el diagnóstico)

NOTA: Trátase de un algoritmo extraído de la siguiente bibliografía para uso orientativo en el diagnóstico de la localización de las vías accesorias ocultas [para el cardiólogo clínico.](#)

BIBLIOGRAFIA

- 1-TAQUICARDIAS SUPRAVENTRICULARES, Mecanismos, diagnóstico y tratamiento por cateterismo (Daniel Dasso-Pablo A. Chiale; 1° ed. 2012)
 - 2-ELETROCARDIOGRAMA, na medicina de urgência e emergência (Raimundo Barbosa Barros-Andrés Ricardo Pérez-Riera; 2016)
 - 3-ELECTROCARDIOGRAFIA CLINICA (Antonio J. Bayés de Luna; 1992)
 - 4-ARRITMIAS CARDIACAS, etiología, diagnóstico y Tratamiento; Noel J. Ramírez; 2° ed. 2012)
 - 5-CONCEPTOS PRACTICOS EN ARRITMIAS (Dr. Pedro Brugada-Dr. Jorge Gonzalez Zuelgaray, CONAREC-PRONETAC, Fascículo N° 1, 2002)
 - 6-ARRITMIAS CARDIACAS, Bases celulares y moleculares, diagnóstico y tratamiento (Marcelo V. Elizari-Pablo A. Chiale y col.)
 - 7-ELECTROFISIOLOGIA CARDIACA CLINICA Y ABLACION (R. García Civera y col.; 1999)
-