

Amenaza de parto en paciente con WPW - 2009

Benjamín Uribe

Hola amigos.

Sirve de practica..

Me acaba de llegar un caso: femenina 25 años.

G2 P1 A0 C0

Parto normal hace 4 años.-

Llega con amenaza parto 30 semanas. Chequeo de rutina

ECG. Anexo. Hallazgo casual. ECO. Normal.

Nota: le dejé un Holter.

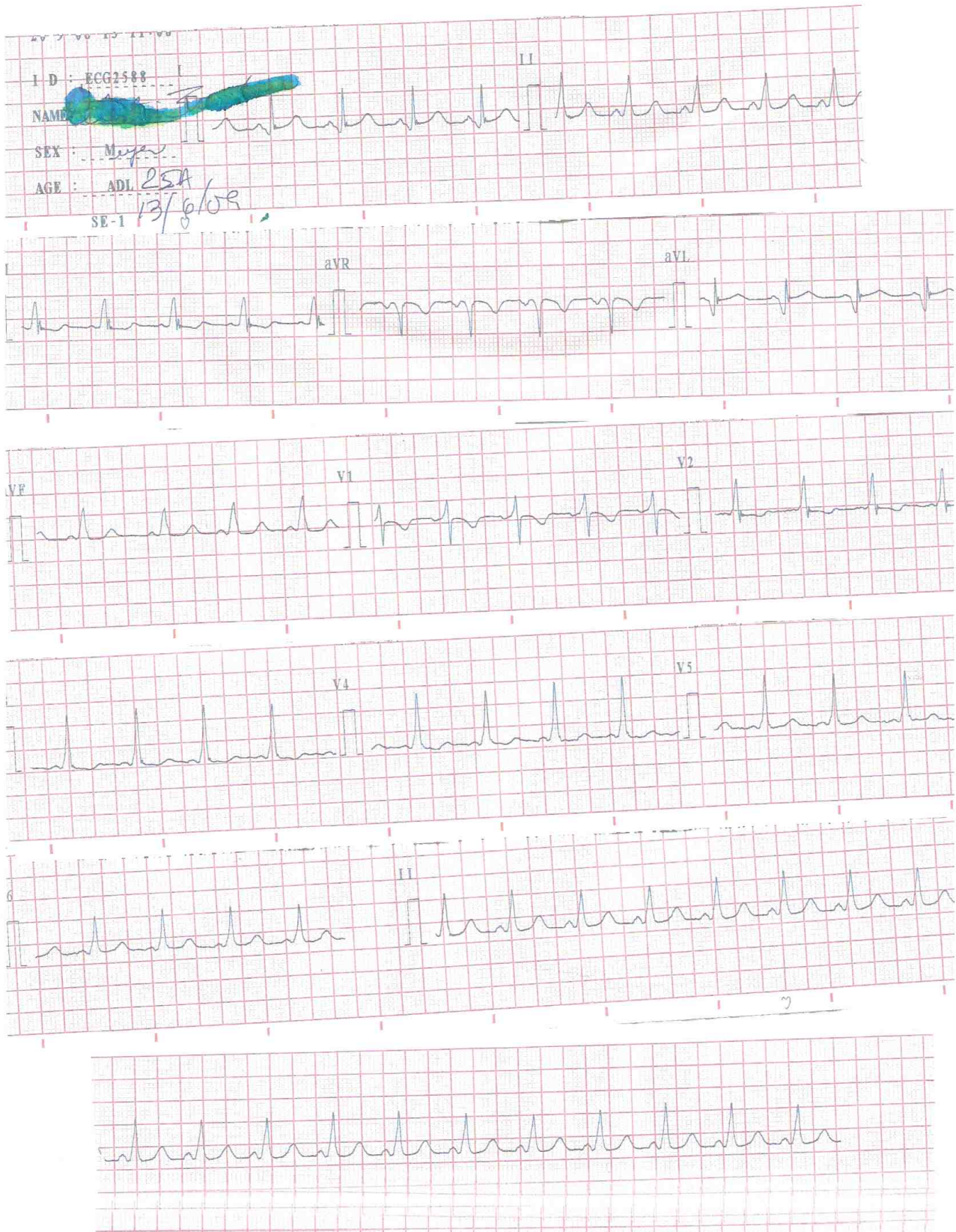
Localización de vía.

Precauciones.

Tratamiento.

Benjamín Uribe

Republica Dominicana



No está muy preexcitada, pero parece lateral o anterolateral izquierda, cuidados intraparto y postparto habituales, ablación programadísima si la paciente quiere, más adelante, que salga de esta situación tranquila, no sumar angustia ya a su situación, que esté con su bebe un buen tiempo, y vuelvo a decir si quiere ARF,

Saludos

Francisco Femenia

Lateral izquierda: Si no ha presentado nunca taquicardias, y es asintomática desde el punto de vista cardiovascular, hallazgo accidental, hacer seguimiento y programar el parto o cesárea conforme criterio obstétrico, yo no le colocaría ni Holter. Luego del parto cuando se encuentre en buen estado, realizaría nueva consulta y allí sí solicitaría en forma programada Holter + prueba de esfuerzo como inicio de la investigación.

Carlos Rodríguez Artuza

Impresiona ánterolateral izquierda

Con respecto a la conducta, solo la controlaría clínicamente y luego del parto se abriría la eterna discusión. Por la ubicación que yo pienso, no sería dificultosa la ablación en caso de que un EEF indicara período refractario corto.

Atte

Carlos Lavergne

Hola Benjamín Uribe

Es genial que hayas traído este caso justo ahora que estamos revisando lo de las vías. Estoy de acuerdo, esto servirá de práctica. Te felicito por la iniciativa de traer el caso al foro.

Me impresiona lateral izquierda (V1 con imagen de pseudo-RBBB) y onda delta negativa en I y aVL.

Concuerdo con conductas sugeridas: esperar, monitorear parto ya que las alteraciones en SNA podría ser "*triggers*" de arritmias, luego del parto y lactancia discutir ablación. Como dice el Dr Rodriguez, esta parece una via de fácil acceso con complicaciones < 1%. Me inclinaría por ablacionarla.

Saludos,

PS: ya estamos en 20 respuestas, se despertó Uruguay, se animaron las mujeres. ¿Qué pasa Buenos Aires? ¿No hay ganas de participar? ¿Qué pasa con los José Luises? ¿Pablo en Neuquen? ¿Dario, Carlos?

Le recuerdo a los grandes maestros del foro, que TODOS estamos invitados a participar, vamos muchachos.

Un fuerte abrazo

Adrián Baranchuk

Opino que es anteroseptal

Atentamente y saludos

Claudio Santibáñez Catalan

Saludos amigos del foro

No tengo experiencia para normar una conducta, pero me entusiasma la idea de participar

con respecto al lugar de la vía accesoria

Creo y si Gallagher no me hace una mala pasada se encuentra en el Sitio 10 (paraseptal anterior izq).

Ahora no entiendo a qué se refieren con "no está tan preexitada" y "onda delta negativa en DI y AVL", disculpen mi ignorancia

¿Podría alguno de uds explicarme?

Jesús Antonio Campuzano Chacon

Creo que es lateral izquierda. Por el momento un seguimiento y después del parto proponer ablación.

Atentamente,

Dr. Oswald Londono

Me parece lateral izquierda, y luego del parto le programaría Holter .

Rosa Ortega
